

LA PEAU : ORGANE DU TOUCHER

I- Généralité :

Membrane continue qui couvre tout le corps, connectée aux autres organes par le tissu conjonctif sous-cutané.

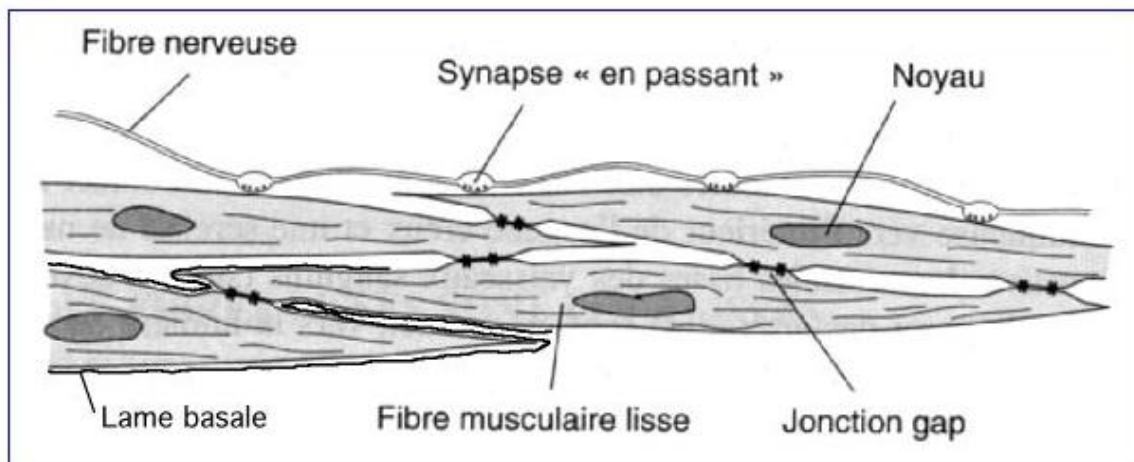
La surface de la peau présente des sillons superficiels et profonds, des plis et des orifices d'abouchement des **glandes sudoripares** et des **follicules pileux**.

Les plis se voient surtout près des **articulations**. La couleur de la peau varie avec l'âge, la zone cutanée, le sexe et la **race**.

La couleur de la peau varie également selon le contenu en **hémoglobine** des **capillaires** du **derme**, et selon la quantité de **mélanine** de la couche basale de l'**épiderme** et du **derme**.

L'épaisseur de la peau varie selon les régions du corps : elle est très fine sur les **paupières**, mais très épaisse sur la **paume** des **mains** et des **pieds**.

La peau est composée de **deux couches** : une, superficielle, l'**épiderme**, et, une profonde, le **derme**.



II- Structure de la peau :

1- Epiderme :

Couche superficielle de la peau qui met l'organisme humain en contact direct avec l'extérieur et a une fonction protectrice fondamentale.

Il est constitué d'une série de couches cellulaires dont la plus interne est dite **germinative**, en rapport direct avec le derme ; de là naissent les **cellules** de l'épiderme qui, progressivement, aboutissent à la **couche cornée**, d'épaisseur variable selon les régions cutanées.

La partie la plus externe de cette dernière couche est constituée de cellules qui desquament continuellement.

Au-dessus de la couche cornée, on trouve le **manteau épidermique**, constitué du produit de sécrétion des **glandes sébacées**, et le **manteau hydrique** constitué par les **sécrétions sudorales**.

2- Derme :

Derme ou **chorion**, couche la plus interne et la plus épaisse de la peau, constituée de tissu conjonctif riche en **vaisseaux**, en **nerfs**, en **fibres élastiques** et en **fibres musculaires lisses**.